

Familia de Ángel, niño con tumor que le impide caminar, continúa campaña y llega a la TV para pedir ayuda por urgente operación

La campaña solidaria en apoyo a **Ángel Martínez Lazcano** continúa sumando esfuerzos. Tal como lo hemos dado a conocer en diferentes ediciones de **Diario El Trabajo**, el niño de 5 años de edad enfrenta una compleja situación de salud tras ser diagnosticado con un tumor en el fémur de su pierna izquierda, el cual le impide caminar y requiere una costosa operación para mejorar su calidad de vida.

En medio de esta cruzada, sus padres protagonizaron un momento que llamó la atención a nivel nacional. Durante la mañana de este lunes 4 de abril, aprovecharon un despa-

cho en vivo del matinal Tu día de Canal 13, que se realizaba desde el Centro de Justicia de Santiago, para acercarse a las cámaras y pedir ayuda a quienes veían el programa en sus hogares.

La acción, espontánea y cargada de emoción, tuvo como objetivo dar a conocer la situación de su hijo y ampliar el alcance de la campaña, que ya venían impulsando a nivel local a través de actividades solidarias como bingos, rifas y difusión en redes sociales.

CONTEXTO DEL CASO

El caso de Ángel se remonta al 18 de noviembre de 2025, cuando sufrió una

• **Tras diversas actividades y llamados a la comunidad, los padres del menor incluso aparecieron en el matinal Tu día de Canal 13 para visibilizar su caso y solicitar apoyo económico.-**

caída en su jardín infantil que inicialmente parecía menor, pero que terminó revelando un tumor en el fémur de su pierna izquierda, el cual debilitó el hueso hasta provocar una fractura.

Tras el diagnóstico en el Hospital de Los Andes, la familia fue informada que debía esperar una derivación al Hospital Carlos Van Buren de Valparaíso, con una lista de espera cercana a seis meses. Ante esto, decidieron trasladarlo a la Clínica Dávila en Santiago, donde recibió tra-

tamiento, permaneciendo cerca de dos meses con yeso.

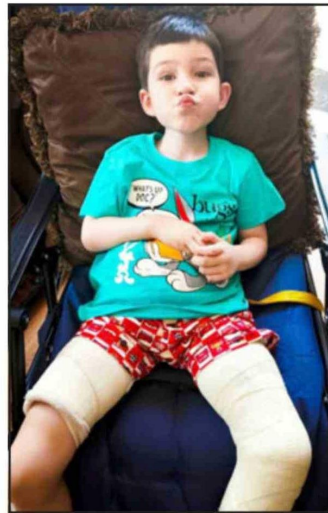Sin embargo, tras una segunda opinión médica, se les indicó que el menor debió haber sido operado de forma inmediata, ya que el tumor ha continuado creciendo, prolongando así su estado sin poder caminar.

Actualmente, Ángel lleva varios meses en reposo, con importantes limitaciones para su vida diaria, a la espera de poder concretar la intervención quirúrgica que podría mejorar su condición.

LA CAMPAÑA CONTINÚA

Pese a las actividades ya realizadas, como un bingo solidario, la familia aún no logra reunir el monto necesario, que podría superar los 30 millones de pesos. Hasta ahora, han conseguido recaudar \$9.906.000, cifra que, si bien representa un importante avance, aún está lejos de cubrir el costo total de la operación que Ángel necesita con urgencia.

Por ello, continúan realizando ges-



Ángel Martínez Lazcano, de 5 años de edad, lleva cerca de cuatro meses sin poder caminar debido a un tumor en el fémur de su pierna izquierda.

ciones y visibilizando el caso en distintas instancias, como su reciente aparición en televisión, con el objetivo de llegar a más personas que puedan colaborar.

Quienes deseen colaborar pueden hacerlo a través de donaciones directas, las cuales siguen siendo fundamentales para avanzar en el tratamiento del menor.

Los aportes pueden realizarse a la cuenta Mercado Pago a nombre de **Gerardo Martínez Cavieres**, cuenta Vista número 1089093321, RUT 16.990.821-4.

Además, la familia continúa difundiendo información y actualizaciones del caso a través de redes sociales, en la cuenta de Instagram @angel_martinez2021.

Exámenes médicos confirmaron la presencia de un tumor en el fémur izquierdo del pequeño, el cual debilitó el hueso hasta provocar su fractura.

MINISTERIO DE SALUD
 SERVICIO DE SALUD METROPOLITANO
 HOSPITAL SAN JUAN DE LOS RÍOS

EPICRISIS MÉDICA

Nº FICHA: FECHA INGRESO: FECHA EGRESO: DÍAS: (CIRUGÍA): FECHA CIRUGÍA: SERVICIO DE EGRESO:

2378181 18-11-2025 28-11-2025 10 1 NO 00 TRAUMATÓLOGO

NOMBRE Y DOS APELLIDOS DE PACIENTE: RUT: EDAD: SEXO: DÍAS MESES AÑOS

ÁNGEL MARTÍNEZ LAZCANO 27448344 4 M

DIAGNÓSTICO DE INGRESO:
 1. FRACTURA CADERA IZQUIERDA EN HUESO PATOLÓGICO 2. DIB QUEDE OSEO SIMPLE TROCANTER IZQUIERDO SI TEA

DIAGNÓSTICO DE EGRESO:
 1. FRACTURA CADERA IZQUIERDA EN HUESO PATOLÓGICO 2. DIB QUEDE OSEO SIMPLE TROCANTER IZQUIERDO SI TEA

RESULTADOS DE EXÁMENES (MÁS RELEVANTES Y QUE PERMITIERON CONFIRMAR O DESMENTAR EL DIAGNÓSTICO):
 En TAC y Rx se presenta lesión lítica, con patrón geográfico y pérdida de continuidad en calcar izquierdo; No presenta reacción periosteal ni afectación partes blandas.

PROCEDIMIENTOS EFECTUADOS (MÁS RELEVANTES Y QUE PERMITIERON CONFIRMAR O DESMENTAR EL DIAGNÓSTICO):
 Ninguno.

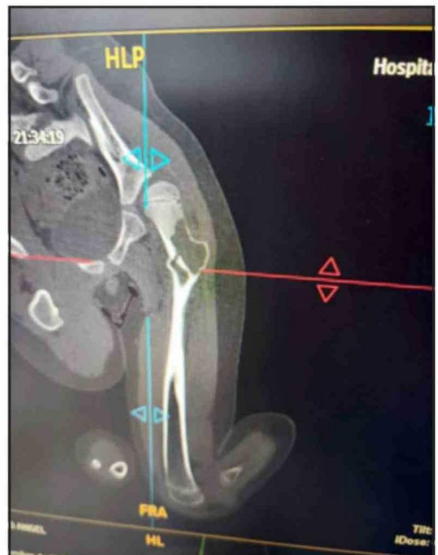
RESUMEN DE LA HISTORIA CLÍNICA:
 Paciente masculino de 4 años 10 meses de edad con antecedente de TEA en tratamiento con Terapias Alternativas (TAC) y Rx. En el día 18 de noviembre de 2025, al jugar en el jardín infantil, sufrió una caída que provocó dolor y dificultad para caminar en la pierna izquierda. Se ingresó paciente con dolor cadera izquierda, Hx Trauma (+), Fieber (+), Falso (+), Neurovascular conservado. En TAC y Rx se presenta lesión lítica, con patrón geográfico y pérdida de continuidad en calcar izquierdo. No presenta reacción periosteal ni afectación partes blandas. Por solicitud de los padres se indica derivación a Clínica DÁVILA para hospitalización, manejo del dolor y eventual cirugía.

MEDICAMENTOS (con dosis respectivas suministradas durante la hospitalización, según los ordenamientos):
 Paracetamol 100mg/5ml
 Ibuprofeno 100mg/5ml
 Metoprolol 50mg/50ml

INDICACIONES AL ALTA:
 MANTENER EXTREMIDAD IZQUIERDA INMOVILIZADA TRASLADADO A CLÍNICA DÁVILA

DE CONSULTAS CLÍNICAS:
 Nombre, apellido y firma de jefe de Servicio

DE CONSULTAS CLÍNICAS:
 Nombre, apellido y firma Médico Tratante



Radiografía donde se observa el tumor en el fémur izquierdo.